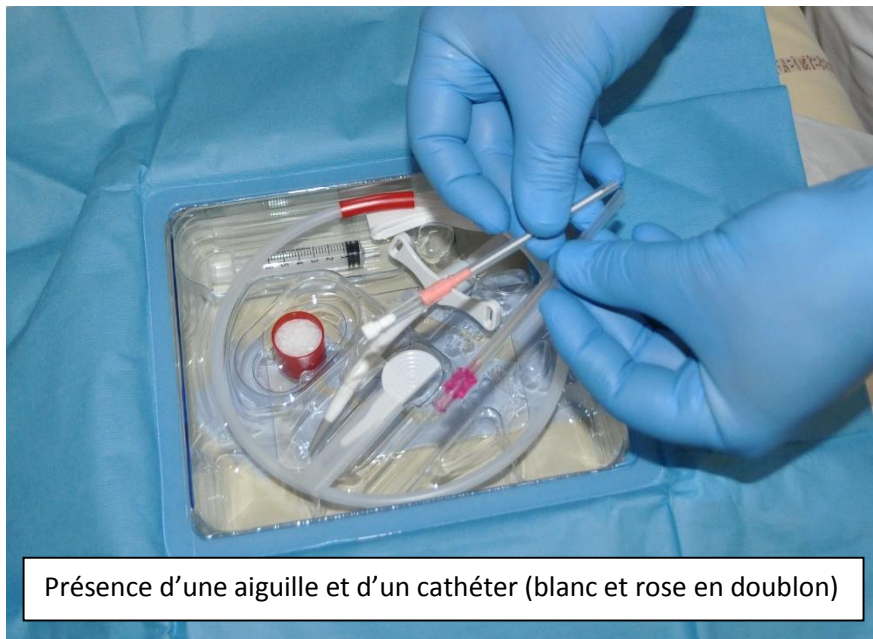
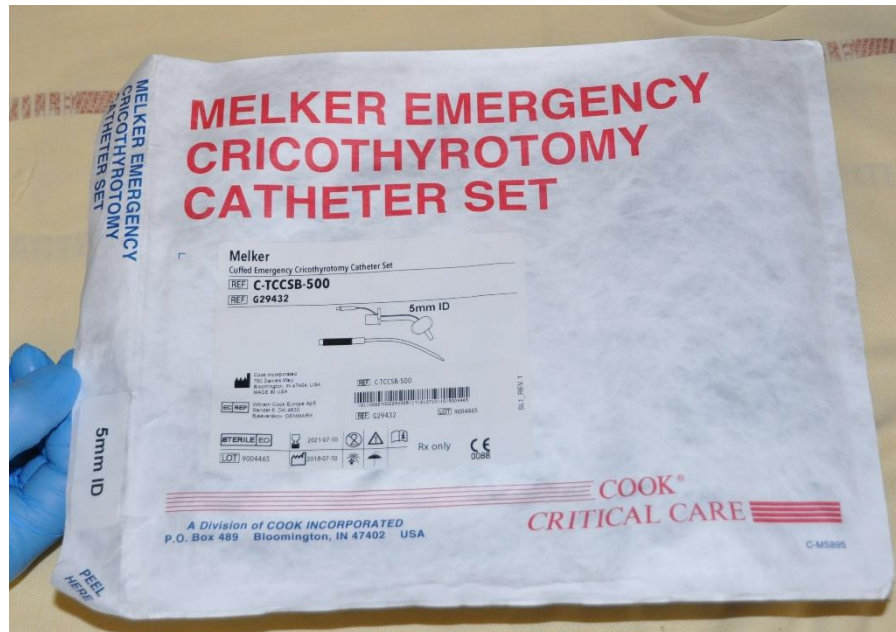
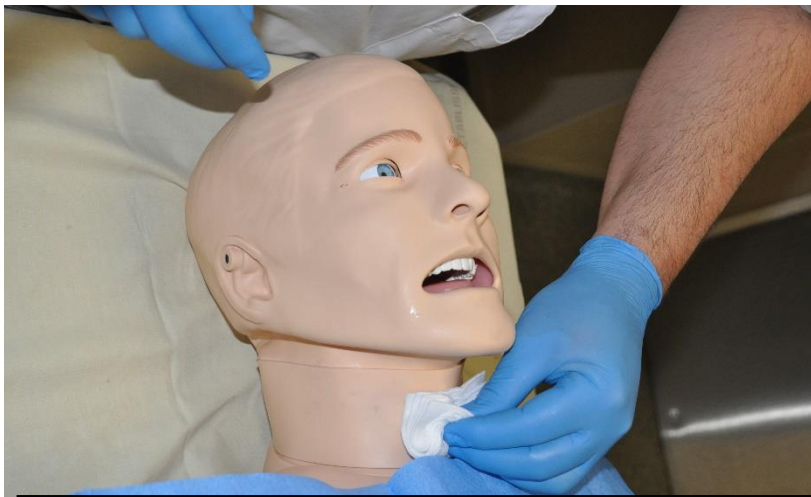## CRICOTHYROTOMIE D'URGENCE TYPE MELKER



Présence d'une aiguille et d'un cathéter (blanc et rose en doublon)

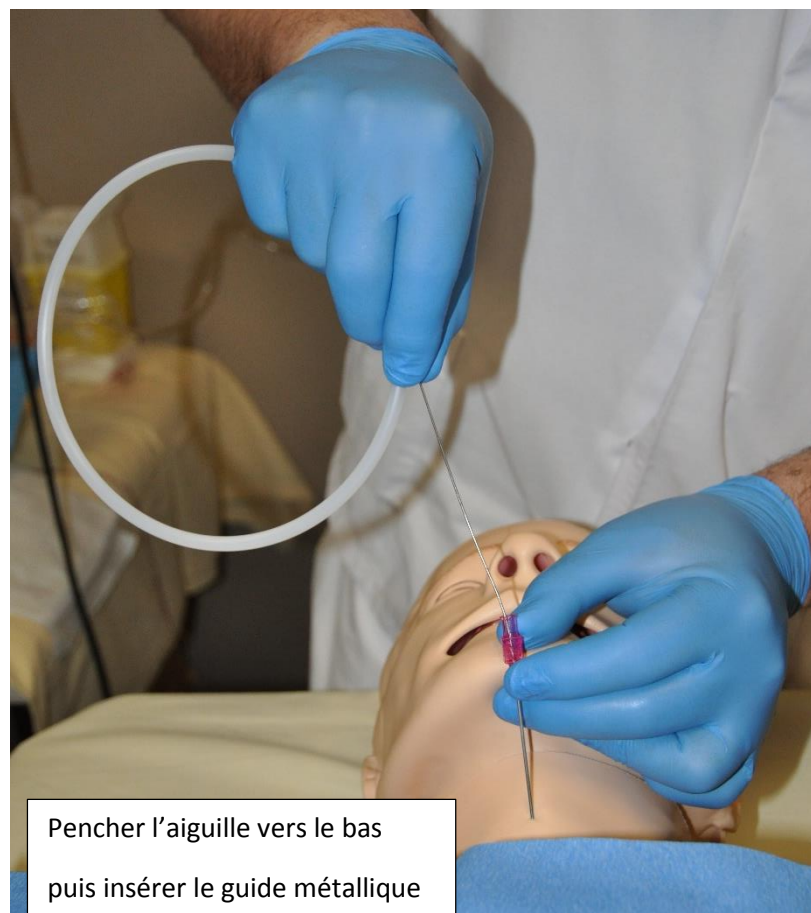
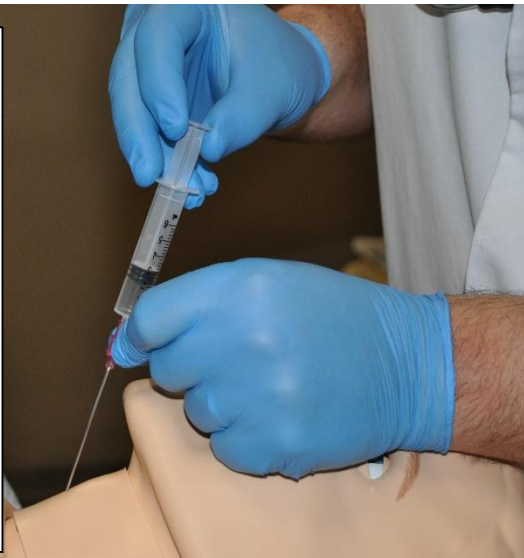
Repérage de la membrane cricothyroïdienne (membrane souple sous la pomme d'Adam) puis aseptie

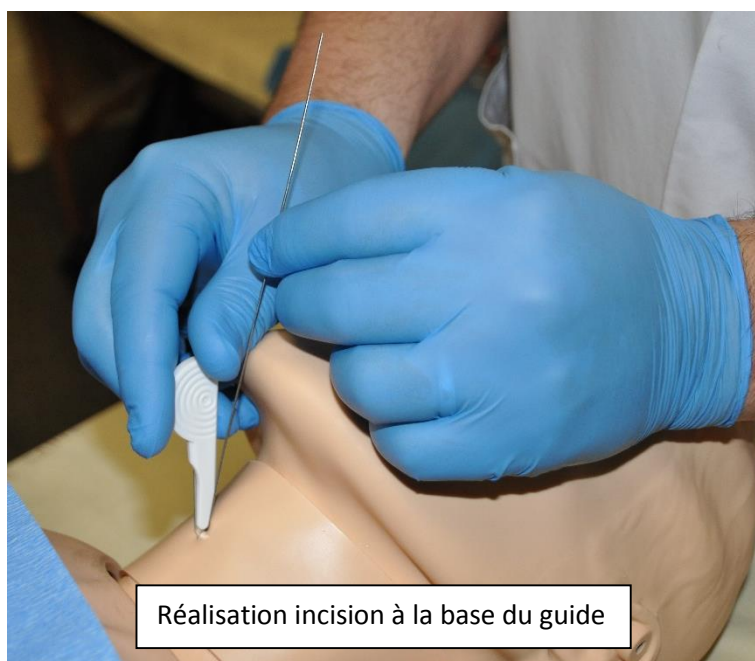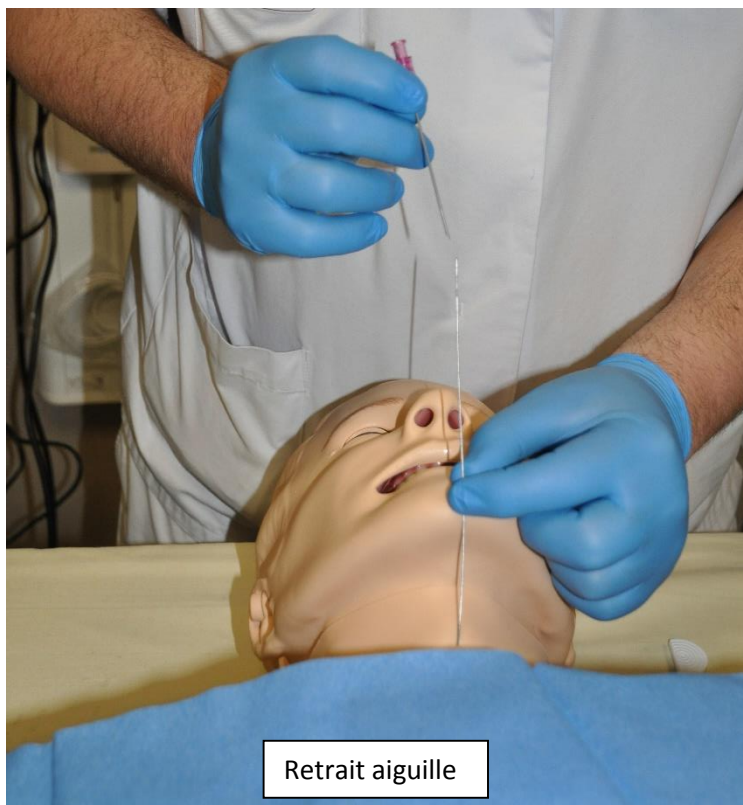
Ponction en aspiration

(Possibilité de remplir seringue de sérum phy pour mieux visualiser les bulles d'air)

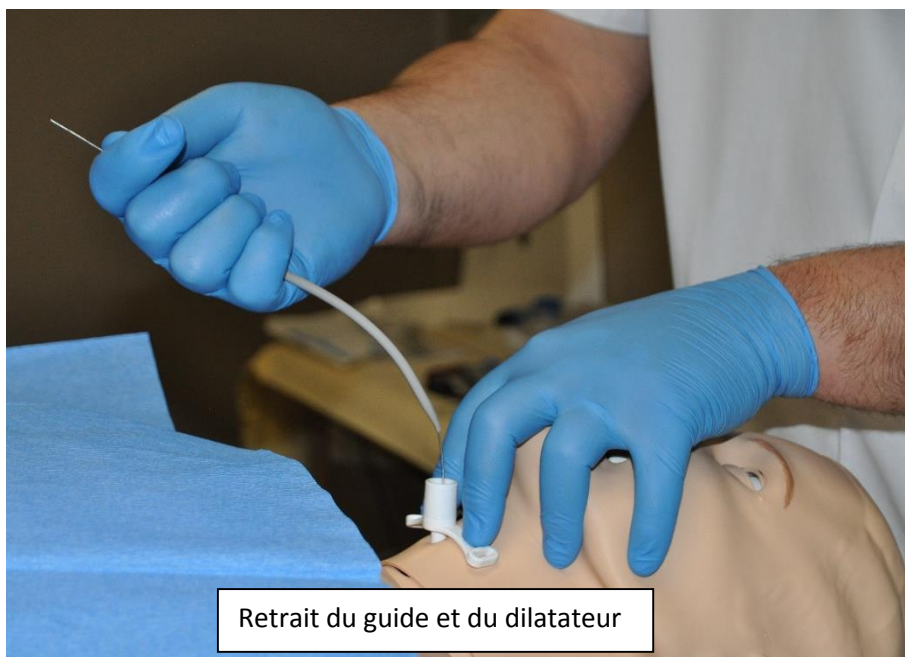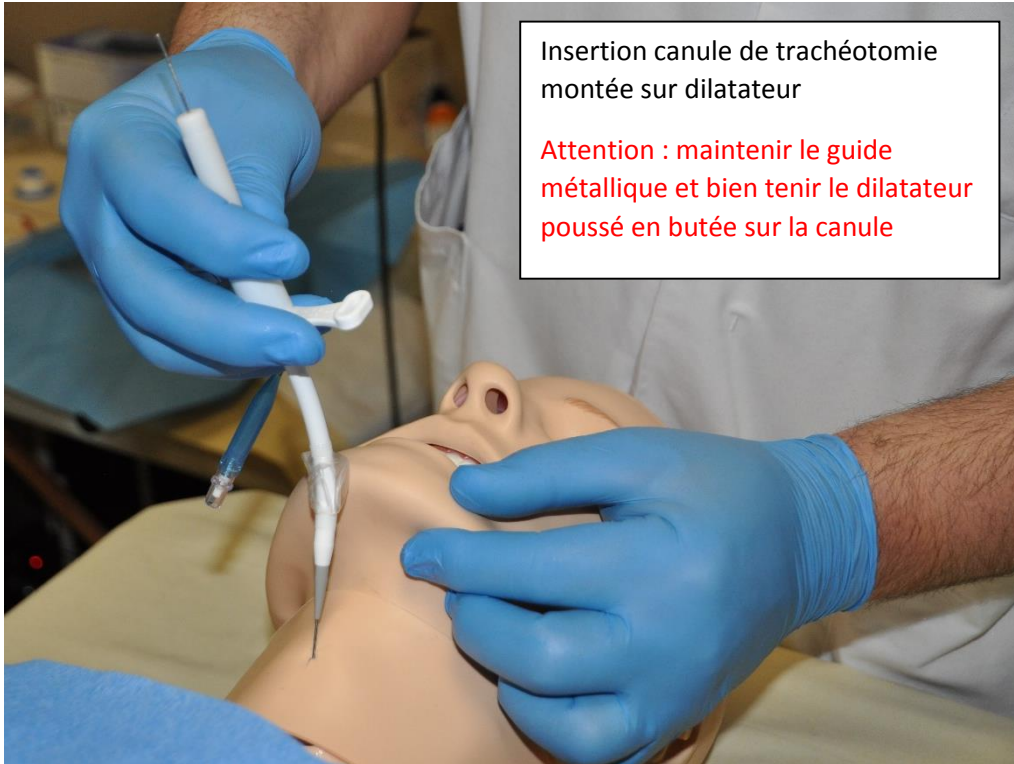
Retrait seringue dès retour d'air

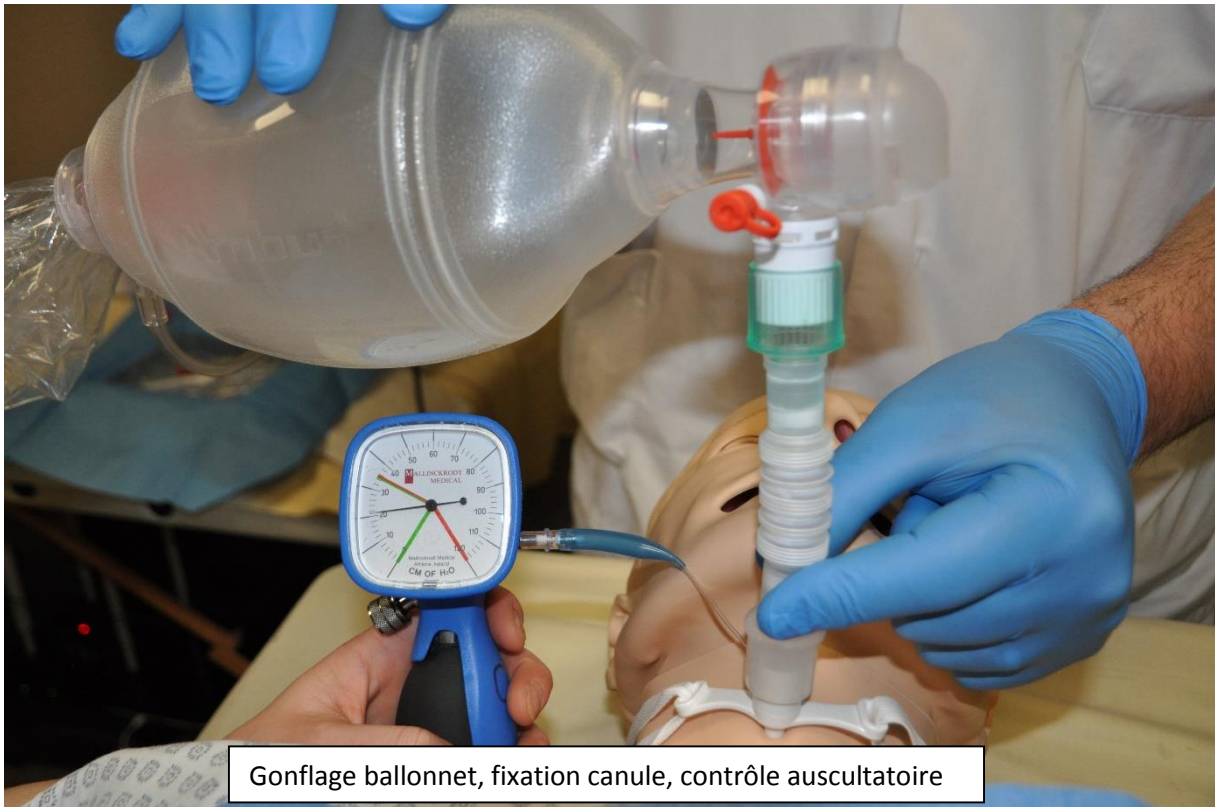

Pencher l'aiguille vers le bas puis insérer le guide métallique









Gonflage ballonnet, fixation canule, contrôle auscultatoire