



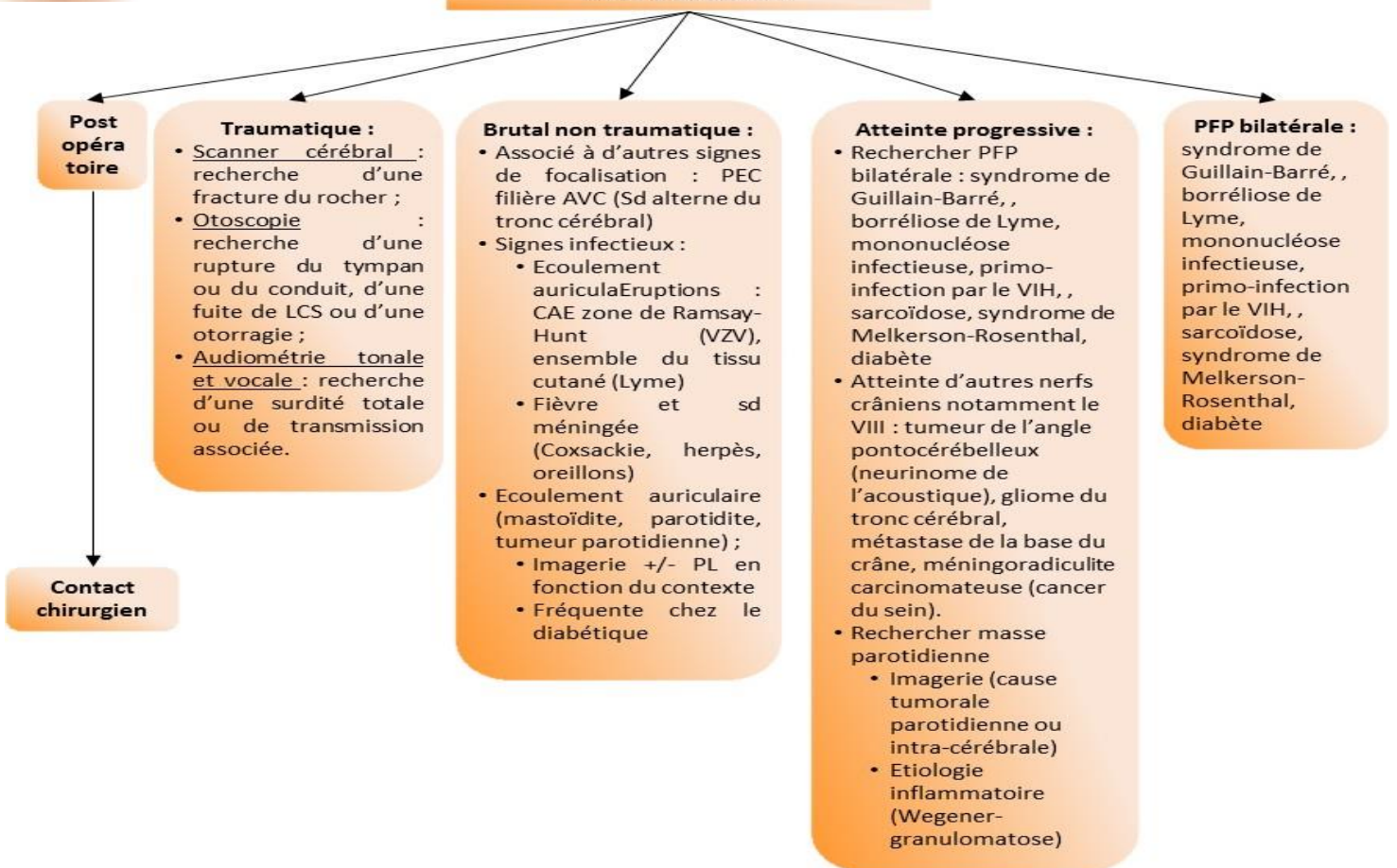
PARALYSIE FACIALE DE L'ADULTE (+ DE 16 ANS)



Clinique :

- Touche de façon équivalente les parties supérieure et inférieure du visage
- Fermeture incomplète de l'œil,
- Découvrant la bascule du globe oculaire vers le haut (signe de Charles Bell)
- Dans les formes frustes, cils plus apparents du côté paralysé que du côté sain à l'occlusion forcée des yeux (signe des cils de Souques) ;
- Déficit facial inférieur et des peauciers du cou
- Effacement des rides du front et du sillon nasogénien du côté atteint
- Il n'y a pas de dissociation automatico-volontaire.

Mode d'installation



Si toutes les causes écartées : PF a frigore

- **Bilan :**
 - NFS plaquettes Glycémie CRP
 - Place des sérologies (Herpès, VZV, CMV, EBV, TPHA, VIH, Lyme...) à discuter en fonction du patient et du contexte
- **Traitement**
 - Corticothérapie Prednisolone 1 mg/kg 10 jours (5 jours pleine dose puis décroissance progressive)
 - Association aux antiviraux discutée (Valaciclovir 500 mg: 2cp x 2/j), systématique pour certain si le traitement est commencé dans 72 premières heures 10jours
 - Lutte contre la kératite avec soins ophtalmologique (voir consultation ophtalmologie au besoin) :
 - Larmes artificielles (1 gouttes six fois par jour dans l'œil pendant 3 mois)
 - Vitamine A pommade OPH (1 application le soir au coucher pendant 3 mois)
 - Pansement oculaire occlusif nocturne (1 le soir au coucher pendant 3 mois)
- **Prévoir :**
 - Consultation ORL (audiogramme, impédancemétrie, reflexe stapédien) +/- kinésithérapie faciale sans électrostimulation
 - EMG conseillé à J10 (obligatoire pour les formes bilatérales) pour pronostic de récupération (obligatoire pour les formes bilatérale ou majeure d'emblée)